

# 微笑计划 教辅笔记

## 口腔解剖生理学

### 第一单元 牙体解剖生理

#### 第一节 牙的演化

##### (一)：各类牙的特点

1. 牙附着的形式 (1) 端生牙 (2) 侧生牙 (3) 槽生牙
2. 牙列替换的次数 (1) 多牙列 (2) 双牙列
3. 牙体外形 (1) 同形牙 (2) 异形牙

##### (二)：牙演化的特点

1. 从同形牙到异形牙。
2. 牙数由多到少。
3. 从多牙列到双牙列。
4. 从广泛到集中。
5. 牙根从无到有。
6. 牙附着颌骨由端生牙至侧生牙，最后向槽生牙演化。

#### 第二节 牙体解剖的一般概念

##### (一) 牙的组成、分类及功能

1. 牙的组成从外部观察，牙体由三部分组成：
  - (1) 牙冠：解剖牙冠（颈缘为界）和临床牙冠（以龈缘为界）之分。
  - (2) 牙根：解剖牙根（牙体外层由牙骨质覆盖的部分）和临床牙根（以龈缘为界）之分。
  - (3) 牙颈

2. 牙的组成：牙的组成**从纵剖面观察**，牙体的组织包括：

- (1) **牙釉质**：恒切牙切缘釉质最厚约 **2mm**，磨牙牙尖处釉质最厚约 **2.5mm**，乳牙：**0.5~1mm**。
- (2) **牙骨质**（构成牙根表层的硬组织）
- (3) **牙本质**（构成牙的主体）
- (4) **牙髓**

3. 牙的**分类**

(1) 根据**牙的形态和功能分类**

- 1) 切牙：8个（**切割**食物，牙根为单根）
- 2) 尖牙：4个（**穿刺、撕裂**食物，牙根为单根）
- 3) 前磨牙（双尖牙）：8个（**协助尖牙和磨牙**行使功能。牙根为单根或双根）
- 4) 磨牙：8-12个（**捣碎、磨细**食物。牙根 2~3个根）

(2) 根据**在口腔内存在的时间分类**：1) 乳牙（**5~10年，最短5-6年，最长十年左右**）2) 恒牙

(3) 根据**在口腔内的位置分类**：1) 前牙 2) 后牙（**口角位置：3、4之间或3的远中或4的近中**）

4. 牙的**功能**（**无清洁功能**）

- (1) 咀嚼。
- (2) 发音和言语。
- (3) 保持面部形态协调美观。

## **(二) 牙位记录方法**

目前临床**最常用**的是**部位记录法**。分为上下左右四区，恒牙以阿拉伯数字1-8依次代表，乳牙以罗马数字I-V依次代表。

**Palmer 记录系统**：也是分为上、下、左、右四区，恒牙记录同部位记录法；乳牙以英语字母A~E代表每区的乳中切牙至第二乳磨牙。

**通用编码系统**：恒牙为从1分区开始到4分区的1---32，乳牙为从1分区到4分区的A---T

**国际牙科联合会系统**：为恒牙四分区1、2、3、4基础上加具体牙位，如11、21、22、33，乳牙为：四分区为5、6、7、8，再加上具体的牙位，如51、61、73、82。

### (三) 牙的萌出及乳恒牙更替

**出龈**：牙胚破龈而出的现象。

**萌出**：从牙冠出龈至达到咬合接触的全过程。牙萌出的时间是指出龈的时间。

#### 1: 牙萌出的生理特点

- 1) 时间与顺序
- 2) 左右对称萌出
- 3) 下颌早于上颌
- 4) 女孩早于男孩

#### 2: 牙萌出的顺序

乳牙的萌出：顺序 I - II - IV - III - V (12435)

恒牙的萌出顺序： 上颌 6124357 或 6124537 (6124--7)

下颌 6123457 或 6124357 (612--57) (4 为 10 岁萌出)

#### 3: 最早、最晚萌出的乳恒牙

- 1) 最早萌出的乳牙：下 I。
- 2) 最晚萌出的乳牙：上 V。
- 2) 最早萌出的恒牙：下 6。
- 4) 最晚萌出的恒牙：上 8。

如第三磨牙牙胚先天缺失，则最晚萌出的恒牙为上颌第二磨牙。

#### 恒牙的发生及钙化 (补充内容)

胚胎四个月，第一恒磨牙胚即已发生，它是恒牙中最早发生的牙胚。

新生儿时期，发生钙化。

胚胎5-6个月，恒磨牙及尖牙的牙胚即发生。

胚胎十个月，前磨牙的牙胚发生。

#### 4: 牙体解剖的应用名词及解剖标志

##### 1) 应用名词

- (1) **中线**：是将颅面部左右两等分的一条假想线，中线将牙弓分成左右对称的两部分。
- (2) **牙体长轴**：通过牙冠与牙根中心的一条假想直线（沿冠根方向通过牙体中心的一条假想线）
- (3) **接触区**：相邻两牙邻面接触的部位，亦称邻接区。
- (4) **线角**：牙冠上两面相交处所成的角称线角。

(5) **点角**：牙冠上**三面相交**所成的角称点角。

(6) **外形高点**：牙体各**轴面上最突出**的部分。

## 2) 牙冠各面的命名

(1) 唇面(La) (2) 颊面(B) (3) 舌面(L) (4) 近中面(M)

(5) 远中面(D) (6) 牙合面(O) (7) 切嵴 (I)

## 3) 牙冠的表面标志

(1) 突起部分：①**牙尖**：**锥体形、突出成尖**

②**切缘结节**：**初萌切牙**切缘上圆形的隆突，是**牙釉质过分钙化**所形成的，随着牙的磨损逐渐消失。

③**嵴**：牙釉质的**细长型隆起**。（切嵴、轴嵴、边缘嵴、三角嵴、牙尖嵴、横嵴、斜嵴和颈嵴。）

④**舌隆突**：**半月形隆突起**，**前牙**。

(2) 凹陷部分：①**窝**：不规则的**凹陷**

②**发育沟**

③**副沟**

④**裂**：**钙化不全的沟**称为裂

⑤**点隙**：**3条或3条以上的发育沟**汇合处所形成的**点状凹陷**。

(3) 斜面：组成牙尖的各面，称为斜面。两斜面相交成嵴，四斜面相交则组成牙尖的顶。

(4) 生长叶：牙发育的**钙化中心**称为生长叶（4~5个），其交界处为发育沟。

## 第三节 牙体外形及生理意义

### (一) 恒牙外形及临床应用解剖

总结：

- 1) 所有牙唇颊侧外形高点位于颈 1/3，除了上颌 3 位于颈、中 1/3 交界处
- 2) 所有前牙舌侧外形高点在颈 1/3，所有后牙舌侧外形高点在中 1/3
- 3) 所有牙尖均偏近中，除了上 4 颊尖
- 4) 所有牙根都偏远中

#### 上颌中切牙

是切牙中**体积最大**的，冠根比例接近 **1:1**。

- (1) 唇面：切缘与近中缘相交而成的**近中切角**近似**直角**，**远中切角**略为**圆钝**。
- (2) 舌面：**外形高点**在**颈 1/3**处。
- (3) 近中面：接触区在**切 1/3 靠近切角**。
- (4) 远中面：与近中面相似，稍短较圆突。接触区在**切 1/3 离切角稍远**。
- (5) 切嵴：切嵴在牙体长轴的**唇侧**。
- (6) 牙根：为粗壮、较直的**单根**。横断面为**圆三角形**，可用**旋转力**拔除。冠根比 **1:1**。

#### 上颌尖牙

是口内**牙根最长**的牙。冠与根的唇舌径比切牙的大。

- (1) 唇面：似**圆五边形**。未磨耗的尖牙，近、远中斜缘在牙尖顶处的交角约呈**直角**。外形高点在**中 1/3 与颈 1/3 交界处**。
- (2) 舌面：**舌轴嵴明显**，将舌窝分成**近中舌窝**和**远中舌窝**。
- (3) 邻面：近中接触区靠近切角，远中接触区距切角稍远。
- (4) 牙尖：由**四嵴和四斜面**组成。四嵴为唇轴嵴、舌轴嵴、近中**牙尖嵴**和远中**牙尖嵴**，汇合成牙尖顶。牙尖顶偏近中。
- (5) 牙根：**长而粗壮**的单根。横剖面为**卵圆三角形**，根长约为冠长的**两倍**。

## 上颌第一前磨牙（双尖牙）

是前磨牙中**体积最大的**，整个牙冠呈立方形。（锐利）

- (1) 颊面：**颊尖略偏远中（唯一一个偏远中的）**。
- (2) 舌面：外形高点在舌面中 1/3 处。
- (3) 邻面：近中面近颈部凹陷，**近中沟**。近远中接触区均靠牙合缘**偏颊侧**。
- (4) 牙合面：外形似**六边形**。有**中央沟**。
- (5) 牙根：**扁根**，多在牙根中部或**根尖 1/3 处分叉为颊舌两根**。

## 上颌第一磨牙（六龄牙）

是上颌牙中**体积最大的**。

- ① 颊面：略呈梯形，外形高点在颈 1/3 处。
- ② 舌面：**近中舌尖的舌侧**有时可见**第五牙尖（卡氏尖）**。外形高点在舌面的中 1/3 处。
- ③ 牙合面：呈**斜方形**，有四个牙尖：近中颊尖、远中颊尖、近中舌尖和远中舌尖。

**近中舌尖最大**，是上颌磨牙的**主要功能尖**；**远中舌尖最小**。

远中颊尖三角嵴与近中舌尖三角嵴在牙合面中央相连，形成斜嵴。

**斜嵴为上颌第一磨牙的解剖特征**。（近舌+远颊） **近中窝（中央窝 2/3） 远中窝（1/3）**

有三条发育沟：颊沟、近中沟和**远中舌沟**（特有）。

- (5) 牙根：由三根组成：近中颊根、远中颊根和舌根。

1. **下颌第一磨牙**与上颌第一磨牙一样，称为**六龄牙**，是下颌牙中体积最大的。

- ① 颊面：约呈梯形，近中颊尖、远中颊尖和远中尖。外形高点在**颈 1/3**。
- ② 舌面：呈梯形，外形高点在**中 1/3 处**。
- ③ 邻面：**约呈四边形**，近、远中面的接触区均在近牙合缘偏颊侧。
- ④ 牙合面：**略呈长方形**，近中缘较直，远中缘短而突。可见 **五个牙尖**：近中舌尖 > 远中舌尖 > 近中颊尖 > 远中颊尖 > 远中尖，远中尖最小。有**三个点隙**：中央点隙、

近中点隙和远中点隙。有**五条发育沟**：**颊沟、远中颊沟**（颊侧两条沟）、舌沟、近中沟和远中沟。

**(535)**

- ④ 牙根：为扁而厚的双根。（**下6远中可能分成两个根下7近中可能分成两个根**）

**下颌中切牙**：是全口牙中**体积最小**的。

唇面近中缘与远中缘基本对称，近中切角与远中切角大体相等，**离体后难以区分左右**。**根远中面的长形凹陷比近中面略深，可作左右鉴别**。横剖面：**葫芦型**。（远葫芦）

**上颌侧切牙**：近中切角为**锐角**，远中切角呈**圆弧形**，**舌窝窄而深**，有时越过舌隆突的远中并延续到根面，上颌侧切牙的**形态变异较多**，如：呈锥形或先天缺失。畸形**舌侧尖**、畸形**舌侧窝**。牙根细而长，**根尖 1/3 常有弯曲**。牙根近颈部的横断面呈**卵圆形**。

**下颌尖牙**：与上颌尖牙相比，有以下特点：

- 1) 下颌尖牙比上颌尖牙**窄而薄**，牙体显得细长。
- 2) 唇面近中缘长，基本与**牙体长轴平行**；近中牙尖嵴约占唇面宽度的 1/3，远中牙尖嵴约占 2/3。两牙尖嵴的**交角大于 90°，偏近中**。

**上颌第二前磨牙**：**颊舌尖都偏近中**。近中面**无近中沟**，中央窝**浅**，中央沟**短**，近远中两点隙相距**较近**。牙根多为扁形单根，**多不分叉**。（圆钝，对称）

**下颌第一前磨牙**：是**前磨牙中体积最小**的。

**舌面短小，仅及颊面的 1/2**。颊尖长大而舌尖很小，两尖均偏向**近中**。颊舌尖高度差别很大。颊尖明显向**舌侧倾斜**。颊尖三角嵴与舌尖三角嵴相连成**横嵴**，将牙合面分为**较小的近中窝和较大的远中窝**。

有**近中舌沟**。牙根扁长，根尖略偏远中。

**下颌第二前磨牙**：牙冠呈**方圆型**。**畸形中央尖**

分为**二尖型和三尖型**。近中舌尖大，远中舌尖小。牙合面发育沟大致有三种形态：**H型、U型、Y型**。二尖型的发育沟多为 H 型和 U 型，**三尖型多为 Y 型**。

**上颌第二磨牙**：近中舌尖最大。腮腺导管。

**下颌第二磨牙**：**四尖型和五尖型**，牙合面呈**方圆形**，四尖呈**“田”**字形。近远根相距较近，少数融合，舌侧分开，牙根：**C 型根管**。



恒牙外形上颌牙		恒牙外形下颌牙	
牙位	特点	牙位	特点
1	近中直角、远中钝角、拔牙扭转、切嵴在牙体长轴唇侧，体积最大	1	全口牙中最小、离体后难分左右、远中根面沟深、切嵴在牙体长轴上或略偏舌侧
2	近中锐角、远中更钝角、舌窝窄而深、拔牙可扭转、易先天缺失	2	比下 1 大
3	尖端呈直角、根：冠=2:1、拔牙扭转、唇侧外形高点在颈 1/3 与中 1/3 交界处，牙根最长	3	尖端交角大于 90 度、拔牙不可用扭转力
4	颊尖偏远中、有近中沟，前磨牙中体积最大，两个根	4	横嵴，体积最小、拔牙扭转
5	拔牙扭转	5	畸形中央尖，偶见舌侧两个舌尖、牙合面 H/U/Y、拔牙扭转
6	斜方形、斜嵴、四个牙尖、近中舌最大（有时其舌侧面有卡氏尖）三根，三个沟、MB2（近中颊）髓腔高 2mm、近中颊尖髓角高，体积最大	6	长方形、五个牙尖（远中尖最小）、五条沟、两个根、髓腔高 1mm、近中舌尖髓角高，体积最大，
7	近中舌尖占合面面积加大	7	牙合面“田”字形、“C”型根（颊侧）
8	近中舌尖占合面面积最大、易先天缺失		

### 上下颌牙的鉴别

	上切牙（明显、显著、深）	下切牙（不明显，不显著、浅）
唇面	宽大、发育沟明显	窄、长、平、发育沟不明显
舌面	舌窝深、边缘嵴明显	舌窝和边缘嵴均不明显
邻面	切嵴在上轴唇侧	切嵴在上轴舌侧
根	粗、圆、直	窄、扁、有长形凹陷



## 恒牙临床应用解剖

### (1) 切牙

- 1) 上颌切牙位于牙弓前部，易受创伤，缺损后对发音和美观有直接影响。
- 2) 上颌切牙邻面接触区和上颌侧切牙舌窝顶点为龋病的好发部位。
- 3) 下颌切牙往往有牙垢、牙石沉积。
- 4) 上颌中切牙可用旋转力。上颌侧切牙过于弯曲不可用旋转力。
- 5) 上颌侧切牙外形常有变异或先天缺失。

### (2) 尖牙 (高频考点)

支撑口角。尖牙发生龋齿的机会少。通常是口内留存时间最长的牙，拔除时可用旋转力。修复时多用作基牙。上颌尖牙可用旋转力拔除（下颌不可以用旋转力）。

- (3) 前磨牙
  - 1) 上四拔除时主要使用摇力。
  - 2) 下颌前磨牙常用作判断颞孔位置的标志。
  - 3) 前磨牙可能出现畸形中央尖，常因磨耗而穿髓，以下 5 多见。
- (4) 磨牙
  - 1) 第一磨牙易龋坏。
  - 2) 上颌 7 相对的颊黏膜上有腮腺管口。上 8 也是临床寻找腭大孔的标志。

2018年真题：近中舌沟（下颌第一前磨牙）

远中舌沟（上颌第一磨牙）

考点预测：哪个牙有一个颊沟（上颌第一磨牙）

哪个牙有两个颊沟（下颌第一磨牙）

哪个牙有近中舌沟（下颌第一前磨牙）

哪个牙颌面有一个中央窝，一个近中窝（下颌第一磨牙）

哪个牙颌面有一个中央窝，一个远中窝（上颌第一磨牙）

哪个牙颌面只有一个窝（下颌第二前磨牙）

## (二) 乳牙外形及临床应用解剖

乳牙的解剖形态与恒牙相似，但也有其特点。

### 1. 乳牙外形的特点

- (1) 体积小，牙冠短小，乳白色。
- (2) 颈嵴突出，冠根分明。
- (3) 上颌乳尖牙的牙尖偏远中，与恒尖牙相反。
- (4) 下颌乳前牙舌面边缘嵴与颈嵴都比恒前牙明显。
- (5) 下颌第一乳磨牙牙冠形态不同于任何恒牙(四不像)。
- (6) 下颌第二乳磨牙的近中颊尖、远中颊尖及远中尖的大小基本相等。
- (7) 乳磨牙根干短，根分叉大。

### 2. 乳前牙

- (1) 宽冠窄根是乳前牙的特点。
- (2) 上颌乳中切牙宽冠宽根似铲型是该牙的解剖标志。根：冠=2：1
- (3) 上颌乳尖牙 牙尖偏远中 (与恒牙相反)

### 3. 第一乳磨牙

- (1) 上颌第一乳磨牙
  - 1) 牙冠：颊面的宽度大于长度。近中缘长直，远中缘短突
  - 2) 牙根：细长，三根分叉大，根干较短。
- (2) 下颌第一乳磨牙
  - 1) 牙冠：形态不同任何恒牙 (四不像)。远中缘特短，三个三角形。
  - 2) 牙根：分近中及远中两根。

### 4. 第二乳磨牙 (在口腔中停留时间最长的牙 10 年左右)

- 1) 第二乳磨牙的牙冠短小，色乳白。
- 2) 第二乳磨牙的牙冠颈部明显缩小，颈嵴较突，牙冠由颈部向牙合方缩小。
- 3) 下颌第二乳磨牙的近中颊尖、远中颊尖及远中尖的大小约相等，三颊尖等大。而下颌第一恒磨牙此三尖中，以远中尖最小。
- 4) 第二乳磨牙根干短，牙根向外张开。

咨询

### (三)：乳牙与恒牙的鉴别

1. 恒牙体积较大， $6 > 7 > 8$ 。乳牙体积比同名恒牙要小， $乳5 > 乳4$ 。
2. 恒牙牙冠呈乳白色偏黄，乳牙牙冠呈乳白色偏青白。
3. 恒牙颈嵴突起不明显，乳牙颈嵴突起明显。
4. 恒牙牙冠颈部缩窄，形态上与牙根的分界不太明显。乳牙牙冠颈嵴突出，冠根分明。
5. 恒前牙根尖可偏远中，乳前牙根尖可偏唇侧。恒磨牙根干较长，根分叉小；乳磨牙根尖可偏唇侧，根干短，根分叉大。

### (四) 牙体形态的生理意义：

- 1) 切端与牙合面：有利于提高咀嚼效率。
- 2) 唇颊舌面突度：正常凸度使排溢的食物——牙龈生理性刺激；凸度过小——创伤牙龈；凸度过大——废用性牙龈萎缩
- 3) 邻面突度：牙冠借助邻面突度相互接触，紧密相邻，可防止食物嵌塞；同时使邻牙相互支持，相互依靠，以分散咬合压力，有利于牙的稳固。
- 4) 楔状隙（外展隙）：正常接触区周围呈“V”字形的空隙，在唇（颊）、舌侧和切、（牙合）方作为食物的溢出道。在排溢过程中食物摩擦牙的邻面，使牙冠邻面保持清洁，防止龋病和龈炎。在龈方者称为邻间隙，被牙龈乳突充填，可保护牙槽骨，不使食物残渣存积。

## 第四节 髓腔形态及应用解剖

### (一) 髓腔的解剖形态

1. 髓腔的解剖标志位于牙体的中部，有一个与牙体外形相似但又最著缩小的空腔，称为**髓腔**。

(1) 髓室：髓室顶、髓室底、颊侧髓壁、舌侧髓壁、近中髓壁和远中髓壁（**6面**）。

髓室低上髓室与根管移行处称为**根管口**。

(2) 根管（牙根较圆多为一个根管，较宽扁的多为 2 个根管）。

包括**单管型、双管、单双管型、三管型**。

(3) 侧副根管包括：管间吻合（根管间）、根管侧支（**垂直根管**）、根尖分歧（细小根管：**有根管**）、根尖分叉（根管在根尖分散，**根管不存在**）、副根管（**髓室底至根分叉**）。

侧支根管以根尖 1/3 处多见，占总牙数的比例是 17%，根分叉区有副根管的比例是 20%~60%。

(4) 根尖孔：根尖孔位于根尖较多（57%），旁侧较少（43%），其中以**舌侧**最多，其余依次为远中、近中和唇、颊侧。**根尖孔开口位置顺序**：舌侧>远中>近中>唇颊侧。根管**最狭窄**处不在根尖孔，而是距根尖孔约 **1 mm** 处。

### (二) 髓腔的增龄性变化、病理变化及临床意义

1. 髓腔的增龄变化：**上颌前牙**继发性牙本质主要沉积在**髓室舌侧壁**，其次为**髓室顶**。**磨牙**主要沉积在**髓室底**，其次为**髓室顶和侧壁**。

2. 髓腔的病理变化：形成**修复性牙本质**。

### (三) 恒牙髓腔的特点及临床意义

1. 前牙的髓腔形态前牙的髓腔特点：根尖孔多位于根尖顶（58%）。

2. **髓室和根管之间最不明显的是上3。**

3. **下颌中切牙**分为唇、舌双管者约占 **4%**，**下颌侧切牙**双管者约占 **10%**，**下颌尖牙**唇、舌向双根管约占 **4%**。

4. 前磨牙的髓腔形态

(1) 上颌前磨牙的髓腔形态：髓室似**立方形**，**颊舌径大于近远中径**。

(2) 下颌前磨牙的髓腔形态 下4：大多为**单根管**，占 **83%**。双根管 17%

5. 磨牙的髓腔形态特点：髓室大呈立方形，髓室底到根分叉为 2mm。

∅ 上颌磨牙的髓室似立方形，颊舌径>近远中径>髓室高度 (2mm)

髓室顶凹向下，最凹处约与颈缘平齐。髓室底位于颈缘龈方约 2mm.

上 6 MB2 (63%)，上 7 MB2 (30%)。腭根口大。

∅ 下颌磨牙的髓室呈矮立方形，近远中径>颊舌径>髓室高度 (约 1mm)。

舌侧髓角高于颊侧髓角。

下 6：近中双根管 87% 远中双根管 40%；

下 7：近中双根管 64%，远中双根管 18%

下 7：横断面呈 1 个“c”字形单根管(约占 31% (731))

#### (四) 乳牙的髓腔特点及临床意义

乳牙的髓腔髓室大、髓室各个壁均薄、髓角高、髓室顶和髓角多位于冠中部，根管粗、根尖孔亦大。

乳牙根在替牙前 3、4 年即开始吸收，治疗时慎勿将吸收穿透的髓室底误认为是根管口。

## 第二单元 牙合与颌位

### 一、牙合的生长发育

#### (1) 建牙合的动力平衡及影响因素

- a. **前后的动力平衡** 向前的动力（升颌肌）：颞肌、咬肌、翼内外肌、舌肌、上下牙冠略向近中倾斜。向后的动力：唇、颊肌
- b. **内外的动力平衡** 舌肌、唇颊肌
- c. **上下的动力平衡** 咬合接触关系

#### (2) 牙合的发育阶段及影响因素

在生后第一年中，上下颌间**没有**明确的牙尖交错位（正中牙合位）。此时下颌以**前后向**运动为主，**侧方运动较少**。

a. 乳牙期间的牙合特点完整的乳牙牙合约在 2 岁半时建成，并形成稳定的乳牙牙合关系。从 2 岁半至 6 岁，皆属乳牙牙合时期。

(1) **2.5~4** 岁期间的特征：**覆牙合较深**。上、下颌第二乳磨牙的远中面彼此相**齐**（远中颌），**无明显间隙和磨耗**。**（齐）**

(2) **4~6** 岁期间的特征：**下颌第二乳磨牙移至上颌第二乳磨牙的稍前方**（近中）；**出现间隙和磨耗**，暂时性深覆合减小。**（不齐）**

灵长类间隙：上乳 3 近中，下乳 3 远中。

b. 替牙期间的牙合 **6~12** 岁，替牙期间的牙合特点常表现为暂时性错牙合此类错牙合在牙合的发育过程中常可自行调整为正常。

- (1) 上唇系带位置过低 (2) 中切牙间间隙 (3) 中切牙、侧切牙**牙冠偏远中**
- (4) 暂时性前牙拥挤 (5) 暂时性远中牙合 (6) 暂时性深覆牙合

### 二、牙列

#### (一) 牙列形态、牙排列特点和生理意义

1. 牙列形态**方圆形**（3 远中）、**椭圆形**（2 远中）和**尖圆形**（2）。

(1) 牙弓**长度**的测量：以**左、右第二恒磨牙远中接触点**间连线为底线，由**中切牙近中接触点**向底线作垂线为牙弓的总长度。

(2) 牙弓**宽度**的测量：**左、右第二磨牙颊面**间最宽的距离。

上颌牙列宽约 55 mm，长约 50 mm；下颌牙列宽约 52 mm，长约 41 mm。**（5021）**

## 2.牙排列特点

牙的倾斜度有两个方向：近远中向和唇（颊）舌向。

(1) 牙体近远中向的倾斜规律：

上颌顺序排列：**2>3>1** 4>5 6<7<8

下颌顺序排列：**3>2>1** 4>5 6<7<8

(2) 牙体唇（颊）舌向的倾斜规律：口内所有牙齿在这个方向的倾斜度有三种情况：

①牙体长轴的冠部向唇、颊侧倾斜；②向舌侧倾斜；③较正。

### (二) 牙合曲线

牙列的牙合面不是一个平面而是一个曲面。用以表示牙列牙合面形态的曲线叫牙合曲线，有纵牙合曲线和横牙合曲线。

#### 1.纵牙合曲线

(1) 下颌牙列的**纵牙合曲线**：又名 **Spee 曲线**。它是连接下颌切牙的切嵴、尖牙的牙尖以及前磨牙、磨牙的颊尖所形成的一条**凹向上**的曲线。该曲线在切牙段较平，自尖牙起向后则逐渐降低，于**第一磨牙远颊尖处为最低点**，而后第二、第三磨牙又逐渐升高。

(2) 上颌牙列的**纵牙合曲线**：连接上颌切牙的切缘、尖牙的牙尖、前磨牙及磨牙的颊尖，呈一条**凸向下**的曲线，称纵牙合曲线。此曲线的前段较平，后段从**第一磨牙的近中颊尖起**逐渐向上弯曲，称**补偿曲线**。

2.横牙合 T 曲线 又称 **Wilson 曲线**。上颌两侧磨牙在牙槽中的位置均略向颊侧倾斜，使舌尖的位置低于颊尖，因此连接**两侧同名磨牙的颊尖、舌尖**形成一条**凸向下**的曲线，称**横牙合曲线**。

## 三、牙合

牙合为上下颌牙发生接触的现象。

(一) **牙尖交错牙 (ICO)** 牙尖交错当牙尖交错牙合的下颌位置对于颅骨处于正中时，又可称为**正中牙合**

一)：**ICO 正常标志**

(1) 中线对正 (2) 1 牙对 2 牙，除下 1 和上 8 外

(3) 上 3 牙尖对下 3 的远中唇斜面及唇侧远中缘，下 3 牙尖顶对上 3 的近中舌斜面及舌侧近中缘 (4) 上 6 近颊尖对下 6 的颊面沟，下 6 近颊尖对上 6 与 5 间的牙合外展隙 (5) 覆牙合覆盖关系正常 (6) 1 对 1 (7) 只和邻牙近中面接触的是 1 (8) 只和邻牙远中面接触的是 8。



二)：1.覆盖：指牙尖交错牙合时上颌牙盖过下颌牙的**水平距离**。

正常距离在2~4mm I°深覆盖距离在3~5 mm II°深覆盖距离在5~7 mm III°深覆盖超过7 mm者反覆盖下颌切牙切缘突出于上颌切牙的唇侧，或下颌后牙的颊尖突出于上颌后牙的颊侧

2.覆牙合：指牙尖交错牙合时上颌牙盖过下颌牙唇、颊面的**垂直距离**。

I°深覆牙合咬在中 1/3 以内者；II°深覆牙合咬在颈 1/3 者；III°深覆牙合**超过颈** 1/3 者。后

牙反牙合：ICO 时，**下颌后牙的颊尖**咬在上颌后牙**颊尖的颊侧**；

后牙锁牙合：ICO 时，**上后牙的舌尖**咬在**下后牙颊尖的颊侧**；

后牙反锁牙合：ICO 时，**下后牙的舌尖**咬在**上后牙颊尖的颊侧**。

3. **切道与切道斜度**：切道指在咀嚼过程中，下颌前伸到上、下颌切牙切缘相对后，在返回**牙尖交错位**的过程中，**下颌前牙切缘**所运行的轨道。切道斜度是指**切道与牙合平面**相交所成的角度。其斜度大小，为上、下颌前牙间所存在的覆盖与覆牙合程度所影响。

**切道斜度**的大小与 **覆盖成反变**关系，**与覆牙合成正变**关系。

4. 上、下颌第一磨牙关系常利用牙尖交错牙合牙合时上下颌第一恒磨牙的牙合关系作为判定牙合类型的指标。

(1) **中性牙合**：上下牙弓的牙合关系正常，则在牙尖交错牙合时，上 6 的**近中颊尖**正对着下 6 的**颊沟**，上 6 的**近中舌尖**则接触在下 6 的**中央窝**内。

(2) **远中错牙合**：又称安氏II类错牙合,为上 6 的近中颊尖咬合在下 6 的颊沟的**近中**。(深覆牙合/覆盖)小下巴

(3) **近中错牙合**：又称安氏III类错牙合,为上 6 的近中颊尖咬合在下 6 颊沟的**远中**。(反牙合)大下巴

### (三) 前伸牙合和侧方牙合的特点

1. **前伸牙合** 当下颌由牙尖交错牙合位依切导向前、下运动的过程中，上下牙列间的咬合关系皆为前伸牙合关系。

自然牙列对刃牙合的特点是，当**前牙切缘相对时，后牙无接触**。

2. **侧方牙合** 下颌向一侧运动，工作侧接触，非工作侧不接触。正常的自然牙列工作侧咬合接触有两种类型：尖牙保护牙合和组牙功能牙合。**年轻人多为尖牙保护牙合，而组牙功能牙合多见于年长者**。随着年龄的增长和牙的磨耗，尖牙保护牙合可以变为组牙功能牙合。

### (四) 牙合的分类及临床意义

2. 平衡牙合分类 根据上下颌牙齿在正中和非正中咬合接触的情况可分为**双侧平衡牙合与单侧**

**平衡牙合。双侧平衡牙合对于全口义齿非常重要。**

(1) **双侧平衡牙合**：根据咬合时颌位的不同；可分为**正中牙合平衡**、**前伸牙合平衡**与**侧方牙合平衡**。

1) **正中牙合平衡**是指下颌在正中牙合位时，上下颌后牙间存在着**最广泛的均匀**的点、线、面接触，前牙间轻轻接触或不接触。

2) **前伸牙合平衡**是指下颌由正中牙合位依切导向前、下运动至前牙切缘相对时，后牙保持接触关系。

①**三点接触牙合平衡**是指上下颌牙列两侧后牙区的**第二或第三磨牙间**保持接触关系。

②**多点接触牙合平衡**是指上下颌牙列两侧后牙区保持着**多于一对牙齿**的接触关系。

③**完善的接触牙合平衡**是指上下颌牙列**各个相对牙齿均保持着接触关系**。

3) 侧方牙合平衡是指下颌作侧方咀嚼运动时，上下颌牙列两侧均有接触关系。

①**三点接触**牙合平衡是指下颌在侧方运动过程中，在非工作侧仅有**个别磨牙**保持接触。

②**多点接触**牙合平衡是指下颌在侧方运动过程中，而在非工作侧有**多数后牙**保持接触。

③**完善的**接触牙合平衡是指下颌在侧方运动过程中，非工作侧**相对各牙尖的斜面**均保持接触。

(2) 单侧平衡牙合是指不存在或未能达到上述牙合、组牙功能牙合。

1) **尖牙保护牙合**：是以尖牙作支撑，对其他牙齿起到保护作用。

特点：正中关系牙合与正中牙合协调；**侧方咬合运动时**，工作侧只有**尖牙保持接触**非工作侧牙齿不接触；在作**前伸咬合运动**时，上下颌**前牙切缘相对接触**，后牙不接触。

2) **组牙功能牙合**：是以成组的牙齿行使功能。

● **眶耳平面**：眶下缘最低点与外耳道上缘连成的平面，**与合平面成 15°，与地面平行**。

● **鼻翼耳屏线**

从一侧鼻翼中点到同侧耳屏中点的假想连线，该线**与（牙合）平面平行**，与**眶耳平面**的交角约 15°。牙列缺失后常参考该线来确定（牙合）平面，以恢复牙列及咬合关系。

## 四、颌位

颌位即**下颌骨的位置**。

(一) **牙尖交错位(ICP)**

牙尖交错牙合时下颌骨的位置称牙尖交错位，也称**牙位**。**可重复、相对稳定也逐渐变化**。当牙尖交错牙合位于正中时（可称为正中牙合时），也称为**正中牙合位**。

(二) 正中关系与**后退接触位(RCP)**

1. **正中关系**是指下颌不偏左、不偏右，适居正中，髁突处于关节窝的后位，在适当的垂直距离时，下颌骨对上颌骨的位置关系。**髁突在关节囊的最上时，髁突对上颌的位置称为正中关系位。**

它是一个**稳定而可重复性**的位置。在此范围内，上下牙齿发生接触（一般在磨牙区），称为正中关系牙合，亦称后退接触位。**RCP：通常用于天然牙列；正中关系位：通常用于无牙牙合。**

2. **后退接触位从牙尖交错位下颌可以向后移动约 1 mm。**

髁突在正中关系位时，又称为**铰链位**，下颌依此为轴可作 **18~25mm** 转动（切点测量），为铰链开闭口运动，称为正中关系范围。在此范围内，上下牙齿发生接触（一般在磨牙区），称为**正中关系（牙合）**，亦称后退接触位。**韧带位。**

### (三) **下颌姿势位(MPP)**

下颌姿势位曾称为**息止颌位**。当人直立或端坐时，口腔在不咀嚼、不吞咽、不说话的时候，下颌处于**休息状态**，上下颌牙弓自然分开，从后向前保持着一个楔形间隙，称之为息止牙合间隙，一般为 **1~3 mm**（下颌姿势位的垂直距离与牙合垂直距离之差）。此时下颌所处的位置，称为下颌姿势位。

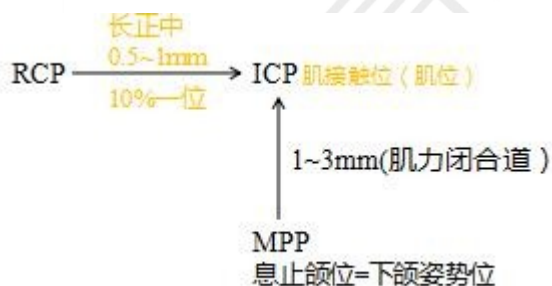下颌姿势位多被认为是当个体端坐、头直立位时，为升降下颌诸肌的**张力平衡**所产生，即**肌肉在最小的收缩状态以克服重力**所保持的位置。

### (四) 三种颌位间的关系

1. 后退接触位（正中关系牙合）与牙尖交错位的关系

(1) 协调关系：正中关系牙合（**后退接触位**）后能自如地直向前滑动到**牙尖交错位**（如有**偏斜不超过 0.5 mm**），其滑动距离多在 **0.5~1.0 mm** 左右，这一距离称为**长正中**。人群中两位者占 92%。协调关系属生理性关系。

2. 下颌姿势位与牙尖交错位的关系由**下颌姿势位通过主动肌肉收缩上提下颌达到初始的牙合接触时，下颌的位置为肌接触位（肌位）。**



## 第四单元 口腔功能

### 第一节 下颌运动

#### (一) 下颌运动的形式、范围及意义

##### 1. 下颌运动的形式

(1) **开闭口运动**：开口型（从正面观察下颌下降时颞点运动的方向）呈“↓”

(2) **前后运动**：分**前伸运动**和**后退运动**两部分。

**前伸运动时双侧髁突和关节盘协调地沿关节结节后斜面向下方滑动。**活动发生在关节上腔。

如果前牙为深覆牙合，下颌前伸时必须先作小开颌运动，然后才能作前伸运动，这时的前伸运动则是**转动和滑动相结合**的混合运动。

(3) **侧方运动**：是一种不对称运动。一侧髁突滑动，另一侧基本上做转动运动。

##### 2. 下颌运动的范围下颌运动的**范围**可分为下列三种：

① **边缘运动**：最大前伸运动 8~10mm.

② **习惯性开闭运动**：叩齿运动。

③ **功能运动**：是指进行咀嚼、吞咽及言语等功能活动时的下颌运动。**功能性前伸范围是 3mm.**

#### (二) 下颌运动的制约因素

控制下颌运动的因素有四个：①**右侧颞下颌关节**；②**左侧颞下颌关节**；

③**牙合**；④**神经肌肉(反馈调节)**。

### 第二节 咀嚼功能

#### (一) 咀嚼运动的过程和类型

1. 咀嚼运动的过程：**切割、压碎和磨细**三个基本阶段。

2. 咀嚼运动的类型：

咀嚼移动可分为**双侧咀嚼**和**单侧咀嚼**，**单侧咀嚼会导致颌面部发育不对称。**

#### (二) 咀嚼周期及咀嚼效率：

1. **咀嚼周期** 咀嚼食物时，下颌运动有其一定的**程序和重复性**，此种程序和重复性称为**咀嚼周期**。根据咀嚼时下颌运动的轨迹图形，咀嚼周期具有形态和时间的变化。

(1) 轨迹图形：**似滴泪水形、8字型**。

(2) 时间变化：**快(开口)-慢(最大开口)-快(闭口)-慢(咬合接触)**。

一个咀嚼周期所需时间平均为 **0.875** 秒，其中，咬合接触时间平均为 **0.2** 秒，两者间之比约为 4: 1。（开口相多，闭口相少）咀嚼周期中时程**最长**的是**开口相**。

## 2 咀嚼效率

(1) 测定咀嚼效率的方法 **定时，定量**。

a.称重法（花生米 4g，咀嚼 20 秒） b.吸光度法（2g 杏仁 20 秒） c.比色法(苋菜红溶液)

### (2) 影响咀嚼效率的因素

1) 牙齿的功能性接触面积（**最主要**） 2) 牙齿支持组织

3) 颞下颌关节疾患： 4) 口腔内软硬组织的缺损，手术或外伤等后遗症，均可影响咀嚼功能。

5) 其他：年老体弱、过度疲劳、精神紧张和不良咀嚼习惯等，均可影响咀嚼功能。（**不包括性别**）

## (三) 咀嚼运动中的生物力与肌肉活动

### 1. 咀嚼运动中的生物力

① 咀嚼力：（颞肌  $8\text{cm}^2$ >咬肌  $7.5\text{cm}^2$ >翼内肌  $4\text{cm}^2$ ，共计  $19.5\text{cm}^2$ ）

① 牙合力：咀嚼时，咀嚼肌仅发挥部分力量，一般不发挥其全力而留有潜力，故牙齿实际所承受的咀嚼力量，称为牙合力或**咀嚼压力**。

① 最大牙合力：为**牙周组织（牙周膜）所能耐受的最大力**。最大牙合力测定通常是通过牙合力计测量，其大小顺序为：第一磨牙>第二磨牙>第三磨牙>第二前磨牙>第一前磨牙>尖牙>中切牙>侧切牙。（**67854312**），6 最大，2 最小。日常咀嚼食物所需牙合力约为 **3~30kg**（最大牙合力之一半），正常人的牙合力平均为 **22.4~68.3kg**。由此可知正常**牙周组织**尚储备一定的承受力，此力量称为**牙周潜力或称牙周储备力**（牙缺失后义齿修复的基础）。

2. 咀嚼运动中的肌肉活动：（1）切咬运动：**第Ⅲ类杠杆 费力杠杆**；阻力臂长于动力臂，机械效能**低**，切咬食物时，前牙**切咬食物为重点**，颞下颌**关节为支点**，提下颌肌群以**咬肌和颞肌**为主要**动力点**，越向前，**牙齿承受咀嚼力越小，有利维护狭小单根前牙和牙周组织健康**。

（2）侧方咀嚼运动：**第Ⅱ类杠杆，省力杠杆**，动力臂长于阻力臂，机械效能**增加**。

当研磨食物的**后阶段**下颌接近牙尖交错位时，则**同时可存在第Ⅱ类和第Ⅲ类杠杆作用**。

## (四) 咀嚼时牙的动度与磨耗

1 1N 的作用下，垂直方向的位移量是 **0.02mm**。

在健康状况下，500g 的水平力所致的牙齿动度为：切牙 0.1~0.12mm；尖牙 0.05~0.09mm；前磨牙 0.08~0.1mm；磨牙 0.04~0.08mm。

### 2 磨耗与磨损：

**磨耗**是**生理**现象。**磨损**指牙齿表面与外物机械摩擦而产生的牙体组织**损耗**。



### 磨耗的生理意义：

- (1) 有利于平衡牙合的建立：
- (2) 降低牙尖高度，减少侧向力：
- (3) 协调临床冠根比例。
- (4) 全牙列邻面持续的磨耗，可代偿牙弓连续的向前移动，使前牙不致因后牙的推动而拥挤。

## 第三节 唾液功能

### (一) 唾液的分泌和调节

唾液是口腔三对大唾液腺（腮腺、下颌下腺、舌下腺）和众多的小唾液腺（唇腺、颊腺、腭腺和舌腺）所分泌的混合液的总称。

(二) 唾液为泡沫状、稍混浊，微呈乳光色的黏稠液体，比重为 1.004~1.009，pH 在 6.0~7.9 之间，平均为 6.75。唾液中水分约占 99.4%，固体物质约占 0.6%（其中有机物约占 0.4%，无机物约占 0.2%）。

正常成人每天唾液的分泌量为 1 000-1 500 ml，其中绝大多数来自三对大唾液腺。在无任何刺激的情况下，唾液的基础分泌为每分钟 0.5 ml。（腮腺和下颌下腺占 90%，下颌下腺最大：60-65%，腮腺占 22%~30%，舌下腺 2%-4%）

### (三) 唾液的作用

消化作用（淀粉酶），溶媒作用（使食物的有味物质，先溶解于唾液），润滑作用（唾液里的黏液素），清洁作用，稀释和缓冲作用（碳酸氢盐），杀菌和抑菌作用（溶菌酶、硫氰酸盐），黏附和固位作用，缩短凝血时间作用（血液与唾液之比为 1:2 时），排泄作用，其他作用（调节钙的代谢、促进骨和牙齿硬组织的发育等作用）**没有吸收作用！**

## 第四节 口腔感觉

### (一) 口腔颌面部痛觉（感受器为游离神经末梢）

牙龈缘处痛觉最为敏锐，与第二磨牙相对的颊黏膜区有触点而无痛点。

### (二) 口腔颌面部温度觉、触觉及压觉

1 温度觉包括冷觉和热觉。上唇黏膜皮肤移行部为 55~60°C，口腔黏膜为 60~65°C。人体皮肤为 43°C。

鲁菲尼(Ruffini)是热感受器，克劳斯 (Krause) 是冷感受器

2 触觉及压觉：引起黏膜触压觉的感受器主要有 4 种：（两个 M、牙周膜和触觉本体感受器）

①Meissner 触觉小体：散布于舌尖和唇部；

②Meckel 环层小体：分布于口腔黏膜及唇部；

③牙周膜本体感受器：分布在牙周膜内；

④**游离神经末梢**：不仅能感受痛觉刺激，也参与接受触觉和本体感觉等刺激。

### （三）牙周本体觉

1. 分布在牙周膜内，能感受牙体受力的大小、方向等感觉。

2. 口腔黏膜各部对触压觉的敏感度不同：**最敏感者为舌尖、唇及硬腭前部**，较迟钝者为颊、舌背和牙龈。龈乳头、腭皱襞处触点的分布多于痛点的分布。年龄愈大，黏膜角化愈高，口腔黏膜对触压觉的敏感度越低。

3. 牙周本体觉感受器

①**梭形末梢**：分布于**牙周膜内**，感受牙体受力的方向、大小等感觉，参与本体感觉及定位，是**牙周本体感觉的主要感受器**；

②**游离神经末梢**：既感受疼痛刺激，也参与本体感觉等；

③Ruffini 末梢：分布在**根尖周围**，属于机械感受器，参与本体感觉；

④**环状末梢**：分布在**牙周膜中央区**，功能尚不清楚。

### （四）味觉

味觉是口腔的一种特殊感觉，能刺激唾液分泌和食欲，有助于咀嚼、吞咽等功能的进行。

1. 味觉感受器：主要是**味蕾**

2. 基本味觉：酸、甜、苦、咸。

**舌尖甜敏感，舌侧缘酸敏感，舌根苦敏感，腭部主要酸苦味，比舌敏感**

**辣是一种痛觉**，不是味觉

温度：食物在 20-30 度时，味觉的敏感性最高。



## 第三单元 口腔颌面颈部解剖

### 第一节 颌面部骨

#### (一) 上颌骨(一体四突三支柱)

1. 外形 上颌骨形态不规则，可分为**一体四突**。

(1) 上颌体：前后交界处以**颧牙槽嵴**为界。

**前**外面有**眶下孔**，位于眶下缘中点下方约 **0.5cm** 处，眶下孔向**后、上、外方**通入**眶下管**；**尖牙窝**（前磨牙根方）提口角肌起始于此处。

**后**面（颞下面）有**颧牙槽嵴**（颧突、第一磨牙）（上牙槽后 N 进针点）、**牙槽孔**（上牙槽后 N 注射点）和**上颌结节**（翼内肌浅头）；

**上**面（眶面）有眶下管(长 1.5cm)；

**内**面（鼻面）有**上颌窦裂孔**（上 6 腭根最近）、向前下方的沟与**蝶骨翼突**和**腭骨垂直部**相接构成**翼腭管**（腭大孔开口）：蝶骨翼突、腭骨垂直部、上颌骨体内面管。

(2) **四突**----a.额突：与额骨相连      b.颧突：与颧骨相连  
                  c.腭突（硬腭前 3/4）      d.牙槽突（牙槽骨）

(3) 腭大孔（**腭前 N** 阻滞麻醉）：**上颌牙槽突**与**腭骨水平部**构成。内有腭前神经、腭大血管。上 8 腭侧牙槽嵴顶至腭中线**弓形面的中点**，**平面**连线的中外 **1/3**。**距硬腭后缘前约 0.5cm**。

#### 2. 牙槽骨解剖名词

- (1) 牙槽骨
- (2) 牙槽窝（上 6 窝最大、上 3 窝最深）
- (3) 牙槽嵴
- (4) 牙槽间隔（两个牙之间）
- (5) 牙根间隔（多根牙之间）

### 3. 上颌窦与牙根尖的关系

以上颌 6 根尖距上颌窦底壁最近，上颌 7 次之，5 与 8 再次之。 (6758)

### 4. 上颌骨的支柱结构 均下起上颌骨牙槽突，上达颅底。

- (1) **尖牙支柱 (鼻额支柱)**：尖牙区-眶内缘-额骨；主要承受**尖牙区**的咀嚼压力 (额骨)。
- (2) **颧突支柱**：6 的牙槽突-颧牙槽嵴-颧弓-颅底；6 的牙槽突-颧牙槽嵴-颧骨额突-眶外缘-额骨；主要承受**第一磨牙区**的咀嚼压力 (额骨和颅底)。
- (3) **翼突支柱**：蝶骨翼突+上颌骨牙槽突的**后端**；主要承受**磨牙区**的咀嚼压力 (颅底)。

## (二) 下颌骨

下颌骨是颌面部骨中**唯一能活动**的骨。

1. 解剖标志：下颌骨分为水平部和垂直部。**水平部**称为**下颌体**，**垂直部**称为**下颌支**。

(1) 下颌体：

**外侧面**：**正中联合**；**颏结节**；**外斜线** (有**降下唇肌**及**降口角肌**附着)，在外斜线上方，下颌 4、5 下方，有**颏孔 (颏 N) (后上外)**。

**内侧面**：**一线二嵴三个窝**

上颏棘 (颏舌肌起点) 和下颏棘 (颏舌骨肌)；内斜线 (下颌舌骨线，下颌舌骨肌的起点，后端有翼下颌韧带附着)；内斜线**上方**，颏棘两侧有**舌下腺窝**；内斜线**下方**，近下颌体下缘有**下颌下腺窝和二腹肌窝**。

(2) 下颌支：又称下颌升支，其上端有**喙突 (又称前突、肌突，颞肌和咬肌附着)** 和**髁突 (翼外肌下头附着处)** -**生长中心**，

两突之间有**下颌切迹** (乙状切迹)。

**内侧面**中央略偏后上方有**下颌孔**；孔的**前方**有**下颌小舌 (蝶下颌韧带)**；牙各平面上方

1cm

**下颌神经沟** (下牙槽神经、血管)，下颌孔向前下方通入下颌管。

**下颌隆突 (一针三麻! 由前向后为: 颊、舌、下牙槽 N)。**

下颌角：**内** (翼肌粗隆 翼内肌)，**外** (咬肌粗隆 咬肌)

## 2. 薄弱部位 (1) 正中联合 (2) 颞孔区 (3) 下颌角 (4) 髁突颈部

### 3. 内部结构 下颌管→颞孔

位于下颌骨骨松质间的骨密质管道

特点：距内板近、距下颌支前缘近、距下颌下缘近

### (三) 腭骨 (L形, 成对) 1

(1) 水平部：构成**硬腭后 1/4** (2) 垂直部：围成**翼腭管**。

(3) 在水平部与垂直部连接处有**锥突**，锥突后的中部构成翼突窝底，为翼内肌的其始处。

### (四) 蝶骨

1. 蝶骨体 2. 小翼 3. 大翼 (颞下嵴) 4. 翼突

### (五) 颞骨 (成对) (助理不考)

1. 颞鳞 2. 乳突部 (茎突) 3. 岩部 4. 鼓板

### (六) 舌骨 (U形)

1. 舌骨体 2. **舌骨大角** (舌动脉) 3. 舌骨小角

二腹肌的中间腱附着于舌骨体和舌骨大角的交界处。

**翼腭窝**的交通：眼 + 口 + 鼻 + 牙槽孔

(眶下 腭降 蝶腭 上牙槽后)

前-眶下裂-眼眶 下-腭大孔-口腔 内-蝶腭孔-鼻腔

## 第二节 颞下颌关节

(一) 颞下颌关节：由**五部分**组成，即**下颌骨髁突**、**颞骨关节面**、**关节盘**、**关节囊**和**关节韧带**。

1. 下颌骨髁突 呈椭圆形，**内外径长**，**前后径短**。前斜面**小 (为功能面)**，后斜面**大**。髁突颈部较细，其前方有**关节翼肌窝 (翼外肌)**。

2. 颞骨关节面位于**颞骨鳞部**的关节面包括**关节窝**和**关节结节**。

关节结节：**后斜面是功能面**，是关节的负重区。

**功能区：髁突前斜面和关节结节后斜面！**

3. 关节盘位于关节窝、关节结节和髁突之间，呈**椭圆形**。

a. **颞前附着**：起自关节盘前缘**向上**，止于**关节结节**的前斜面。**下颌前附着**：起自关节盘前缘**向下**，止于**髁突前斜面**的前端。

b. 前伸部：位于前带前方，由上、下两部分构成，即颞前附着和下颌前附着。两个附着之间

有翼外肌上头的肌腱与关节融合在一起称为关节盘的前伸部。

c. 中间带最薄 1mm(唯一一个没有神经血管的部位, 负重区, 关节盘穿孔破裂的好发部位), 前带 2mm, 后带最厚 3mm, 双板区是最好发穿孔破裂的部位。

4. 关节囊将颞下颌关节间隙分为两个互不相通的上、下腔, 上腔大而下腔小。关节腔内衬以滑膜。

5. 关节韧带 :

颞下颌韧带 (防止髁突向外侧脱位)

茎突下颌韧带 (防止过度前伸)

蝶下颌韧带 (大张口时悬吊下颌, 防止张口过大, 保护下颌孔的神经和血管)

(二) 颞下颌关节的运动

运动	发生位置	运动轴心
小张口 开口度约 18~25mm (转动)	关节下腔	髁突
大张口 开口度大于 2cm 以上 (转动加滑动)	关节上腔+关节下腔	滑动: 下颌孔附近 转动: 髁突的横嵴
最大开口 (转动)	关节下腔	髁突

(单纯滑动: 前伸运动时, 双侧颞下颌关节进行的是单纯滑动)

第三节 口腔面颈部肌

(一) 表情肌: 属皮肤肌。

口周围肌群 1. 口轮匝肌

(1) 浅层 (固有纤维) (2) 中层 (口周围肌上下层) (3) 深层 (颊肌)

功能: 闭唇、参与咀嚼、发音

2. 颊肌

起自上下颌骨第三磨牙牙槽突及翼下颌缝 (翼下颌韧带)。肌纤维向前参与口轮匝肌的构成。其上份纤维进入下唇; 下份纤维进入上唇, 产生交叉。其最上及最下份纤维不交叉, 分别进入上下唇。

功能: 使颊贴近牙列参与咀嚼及吸吮。牵引口角向后。

3. 口周围肌上组：①提上唇鼻翼肌②提上唇肌③颧小肌④颧大肌⑤笑肌⑥提口角肌（尖牙肌）

4. 口周围肌下群：三角肌（降口角肌）（2）下唇方肌（降下唇肌）（3）颏肌 三角肌和下唇方肌的主要作用是降口角与下唇。颏肌使下唇靠近牙龈并前伸下唇。

（二）咀嚼肌：咬肌、颞肌、翼内肌和翼外肌，受三叉神经下颌支支配。

1 咬肌 起于：**浅**：颧弓前 2/3，止于下颌角和下颌支外的下半部；**中**：颧弓后 1/3，止于下颌支的中部；**深**：颧弓深面，止于喙突。

功能：**上提下颌骨并使下颌骨微向前伸，也参与下颌侧方运动。**

2 颞肌 起自：颞窝和颞深筋膜的深面；止于：喙突和下颌支前缘至下颌第三磨牙远中

功能：**上提下颌骨，也参与侧方、后退运动。**

**翼内肌（不包括颞骨）翼内深浅有锥突**

**深头**：起自翼外板的内侧面和腭骨锥突；**浅头**：起自腭骨锥突和上颌结节。

**止点**下颌角内侧面**翼肌粗隆**。功能：上提下颌骨。亦参与下颌前伸和侧方运动。

**翼外肌 意外上头有蝴蝶**

**上头**：起于蝶骨大翼的颞下面和颞下嵴；**下头**：起于翼外板的外侧面。止于颞下颌关节的关节囊和关节盘，大部分止于髁突颈部的**关节翼肌窝**。功能：下颌骨向前并降下颌骨。

（三）颈部肌

1. 颈浅肌及颈外侧肌

（1）**颈阔肌**位于颈部皮下，宽而薄（协助降下颌和向下牵引下唇于口角）

（2）胸锁乳突肌（两侧同时收缩，使头后仰，一侧收缩使头同侧倾斜并向对侧斜转）

2. 舌骨上、下肌群：主要作用是降下颌作用。

（1）**舌骨上肌群**（茎突舌骨肌无降下颌骨作用，只是开大口底）

1) 二腹肌（前腹+后腹+中间腱） 2) 下颌舌骨肌（内斜线） 3) 颏舌骨肌（下颏嵴）

4) **茎突舌骨肌**：拮抗颏舌骨肌，牵引舌骨向后，开大口底（唯一没有降下颌的作用）

（2）**舌骨下肌群**：（共同作用是下拉舌骨）

1) 肩胛舌骨肌 2) 胸骨舌骨肌 3) 胸骨甲状肌 4) 甲状舌骨肌

**升颌肌群（闭口）**：咬肌、颞肌、翼内肌。

**降颌肌群（开口）**：翼外肌、二腹肌、下颌舌骨肌、颏舌骨肌、颈阔肌。

**口颌系统肌链的临床意义**：口颌系统肌链对颌骨的发育、牙弓的形成和牙合的建立都有明显作用。

（1）唇裂、巨舌症破坏了**水平肌链**；（2）腭裂破坏了**垂直肌链**；（3）斜颈病人破坏了**姿态肌链**。

**第四节 唾液腺**：腮腺、下颌下腺（**下颌下腺导管开口于舌下阜**）、舌下腺

## 第五节 血管

### (一) 颈内、外动脉的主要分支与分布

面颈部的血液供应主要来源于**颈总动脉**和**锁骨下动脉**。颈总动脉在约平**甲状软骨上缘**处分为**颈内动脉**和**颈外动脉**。

1. 颈内动脉 是脑、眶内结构和额鼻部血供的主要动脉，入颅前无分支。

2. 颈外动脉 髁突颈部分为**上颌动脉**与**颞浅动脉**两终支。主要分支有：

(1) **甲状腺上动脉**：在平舌骨大角稍下方

(2) **舌动脉**：于甲状腺上动脉起点的稍上方，平舌骨大角尖处

分支：舌下 A 和舌深 A

(3) **面动脉** (颌外动脉)：通常在舌骨大角的稍上方

1) 下唇动脉 2) 上唇动脉 3) 内眦动脉 4) 颞下动脉 5) **腭升动脉**

(4) **颞浅动脉**：为颈外动脉的另一终末支，在**下颌骨髁突颈平面**发出。分为：①额支②顶支③**面横动脉** (颧弓处)。主要分支分布腮腺、颞下颌关节及颅顶部软组织等。(按压点：耳屏前)

(5) **上颌动脉** (颌内动脉)：为颈外动脉的终末支之一，在下颌骨**髁突颈部的后内方**发出，经髁突颈部深面前行至颞下窝，通常在翼外肌的浅面或深面，行向前上，经翼上颌裂进入翼腭窝。

第一段：**下颌段** 1) **脑膜中动脉** (棘孔) 2) **下牙槽动脉** (下颌孔)

第二段：翼肌段 供应咀嚼肌颊肌和颞下颌关节囊

第三段：**翼腭管** (眼+口+鼻+牙槽孔)

1) **上牙槽后动脉** (牙槽孔) 2) **眶下动脉** (眼) 3) **腭降动脉** (口) 4) **碟腭动脉** (鼻)

(6) **咽升动脉** (7) **枕动脉** (8) **耳后动脉**

### 3. 颈内外动脉的鉴别 (重点)

(1) 位置：**颈外动脉**初在颈内动脉的前**内**侧，继而转至其前**外**侧。

**颈内动脉**初在颈外动脉的后**外**侧，继而转至其后**内**侧。

(2) 分支：颈内动脉在颈部**无分支**，颈外动脉在颈部发出一系列分支。

(3) **搏动**：暂时阻断颈外动脉，同时触摸颞浅动脉或面动脉，如无搏动，即可证实所阻的是颈外动脉。

### 二：颌面部、颈部主要静脉的回流途径与范围

口腔颌面部的静脉分为**浅静脉**和**深静脉**，静脉血主要通过颈内、外静脉向心脏回流。

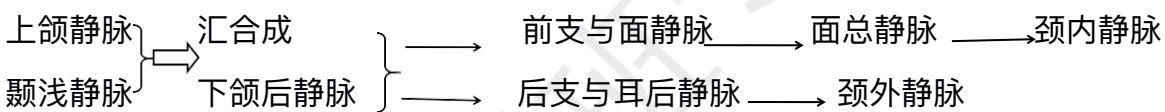


### 1. 口腔颌面部浅静脉

- (1) **面静脉** (面前静脉)：起始于内眦静脉，伴行于面动脉的后方。
- (2) **颞浅静脉**：起始于头皮内的静脉网，伴行于颞浅动脉的后方。

### 2. 口腔颌面部深静脉(注意汇合)

- (1) **翼丛**：又称翼静脉丛，位于**颞下窝**内，与颅内、外静脉有广泛的交通。
- (2) 上颌静脉 (颌内静脉)：位于颞下窝内，起始于翼丛后端。
- (3) 下颌后静脉 (**面后静脉**)：由颞浅静脉和上颌静脉合成，走行一段后又分为前后两支，前支与面静脉汇合成**面总静脉**，后支与耳后静脉汇合成**颈外静脉**。
- (4) 面总静脉：由面静脉和下颌后静脉前支汇合而成，最终汇入颈内静脉。



### 3. 翼丛与颅内的交通 翼丛通过以下三条通道与颅内海绵窦相交通：(卵破眼)

- (1) **卵圆孔网**：又称卵圆孔静脉丛。
- (2) **破裂孔**导血管。
- (3) **眼静脉**。

## 第六节 神经

**第二支 上颌 N--圆孔出颅-翼腭窝**      **第三支 下颌 N--卵圆孔出颅-颞下窝**

### (一) 三叉神经的分支及分布

三叉神经是脑神经中**最大者**，是口腔颌面部主要的感觉神经和咀嚼肌的运动及本体感觉神经。有三条分支，分别称为**眼神经、上颌神经和下颌神经**。

#### 1. 眼神经为**感觉神经**，经眶上裂出颅

#### 2. 上颌神经为**感觉神经**，经**圆孔**出颅，根据其行程可分为四段：

- (1) 颅中窝段：发出脑膜**中神经**，分布于硬脑膜。
- (2) 翼腭窝段：发出**颧神经 (眼)**、**翼腭神经** (包括**鼻腭神经和腭前、腭中、腭后神经**) 和**上牙槽后神经**。“**饿的颧上后面去**”
- (3) 眶下管段：上颌神经进入**眶下裂**后改称**眶下神经**。发出**上牙槽中神经**和**上牙槽前神经**。
- (4) 面段：于眶下孔处发出**睑下支、鼻内侧支、鼻外侧支和上唇支**。

#### 3. 下颌神经为**混合性神经**，是三叉神经中**最大的分支**。经**卵圆孔**出颅，发出如下分支：

- (1) 脑膜支 (棘孔神经) 分布于硬脑膜
- (2) 翼内肌神经：(运动神经) 分布于翼内肌



### 下颌神经前干 (混合神经)

- (3) 颞深神经：分布于颞肌。(运动神经)
- (4) 咬肌神经：分布于咬肌。(运动神经)
- (5) 翼外肌神经：分布于翼外肌上下头。(运动神经)
- (6) 颊神经 (颊长神经)：分布于下颌后牙颊侧牙龈及颊部黏膜皮肤。(感觉神经)

### 下颌神经后干 (混合神经)

- (7) 耳颞神经：主要分布于颞下颌关节、外耳道、腮腺、颞区皮肤等。(感觉神经)
- (8) 舌神经：主要分布于下颌舌侧牙龈、舌前 2/3 及口底黏膜、舌下腺等。(感觉神经)
- (9) 下牙槽神经：主要分布于下颌牙及牙龈、下颌舌骨肌、二腹肌前腹等。(混合神经)

### (二) 面神经的分支与分布

面神经为混合性神经，含有三种纤维，即运动纤维、副交感纤维和味觉纤维。面神经穿内耳道人面神经管，经茎乳孔出颅。向前穿过腮腺，呈扇形分布于面部表情肌。以茎乳孔为界，可将面神经分为面神经管段和颅外段。面 N 主干长 1.5~2cm。

#### 1. 面神经管段的分支

- (1) 岩大神经：主要含有副交感节前纤维，其节后纤维分布于泪腺、鼻和腭黏膜的腺体。
- (2) 镫骨肌神经：支配镫骨肌。(听力)
- (3) 鼓索：分布于舌前 2/3 的味蕾、下颌下腺及舌下腺的分泌。

2. 颅外段的分支 面神经出茎乳孔后，距乳突尖上方 1cm，在距皮肤表面 2~3 cm 向前外。并稍向下经外耳道软骨和二腹肌后腹之间，在腮腺覆盖下，经茎突根部的浅面，进入腮腺，形成五组分支，由上至下依次为：

- (1) 颞支：(额纹消失)
- (2) 颧支：(眼睑不能闭合)
- (3) 颊支：(鼻唇沟变浅或消失，食物积存、不能鼓腮)
- (4) 下颌缘支：(口角下垂、流口水) 下颌后静脉为寻找标志。
- (5) 颈支

## 第七节 口腔局部解剖

### (1) 口腔境界及表面标志

1. 口腔境界：口腔前界为上下唇，后界为咽门，两侧为颊，上界为腭，下以舌下区为界。由上

下牙列、牙龈和牙槽骨弓将口腔分为两部分，牙列的唇颊侧部分称为**口腔前庭**，牙列的舌侧部分称为**固有口腔**。

## 2. 口腔的表面解剖标志

(1) 口腔前庭沟（唇颊龈沟） (2) 上、下唇系带 (3) 颊系带

(4) **腮腺管乳头**：在平对**上颌第二磨牙**牙冠的颊黏膜上，有一乳头状突起，**腮腺导管口开口于此**。

(5) **磨牙后区**：由**磨牙后三角**和**磨牙后垫**组成。磨牙后三角位于下颌骨最后磨牙远中，其尖向后；磨牙后垫为覆盖于磨牙后三角表面的软组织。

(6) **翼下颌皱襞**：深面有翼下颌韧带。

(7) **颊垫尖**：大张口时，平时上、下颌后牙牙合面间颊黏膜上有一个三角形隆起，称为颊垫。

## (下牙槽神经麻醉标志点)

### (二) 唇的解剖结构特点及临床意义

1. **唇的境界** 唇的上界为鼻底，下界为颈唇沟，两侧以唇面沟为界，其中部有口裂将唇分为上唇和下唇。

### 2. 唇的表面标志

(1) 口角 (2) 唇红 (3) 唇红缘 (4) 唇弓 (5) 人中点（人中切迹） (6) 唇峰 (7) 唇珠  
(8) 人中 (9) 人中嵴

3. 唇的结构由外向内分为五层：（无皮下组织）（注意层次）

(1) 皮肤 (2) 浅筋膜 (3) 肌层 (4) 黏膜下层 (5) 黏膜

### 4. 唇的血液供应与淋巴回流：

**动脉**：面动脉分支的上、下唇动脉；**静脉**：回流到面静脉。

**淋巴**：上下唇**外侧部**淋巴管---**下颌下淋巴结**； 上唇**淋巴管**---**耳前淋巴结或颈深上淋巴结**； 下唇**中部**淋巴管---**颈下淋巴结**； 下唇**中线**或近中线的淋巴管--**可相互交叉至对侧的下颌下淋巴结**；下唇**外 1/3** 的淋巴管--**颈孔--下颌骨**，**下唇癌可能扩散至下颌骨**。

### (三) 颊的解剖结构特点及临床意义

1. **颊的境界** 颊的上界为颧骨下缘，下界为下颌骨下缘，前以唇面沟、后以咬肌前缘为界。

2. 颊的结构由外向内分为六层：

**(1) 皮肤 (2) 皮下组织 (3) 颊筋膜 (4) 颊肌 (5) 黏膜下层 (6) 黏膜**

### (四) 腭的解剖结构特点及临床意义

### 1. 硬腭的表面标志

(1) 腭中缝 (2) 切牙乳头 (腭乳头)：位于腭中缝前端的黏膜隆起，其深面为**切牙孔**，**鼻腭神经、血管经此孔穿出**。

(3) 腭皱襞 (4) 上颌硬区 (5) 腭大孔：位于硬腭后缘前方约 **0.5 cm** 处，约相当于腭中缝至龈缘的**外、中 1/3** 交界处。(6) 蝶骨翼突钩

2. 软腭的表面标志 **腭小凹**在软腭前端中线两侧的黏膜上，左右各有一对称的小凹陷，为硬腭后缘的标志。

### 3. 硬腭软组织的特点

- (1) 黏膜下层**前部**含有少量脂肪，**无腺体**；**后部**则有较多的腭腺。
- (2) 硬腭的骨膜与黏膜下层附着紧密，而与骨面附着则不太紧密。
- (3) 黏骨膜不易移动，能耐受摩擦和咀嚼压力。

4. 软腭内有五对腭肌：腭帆张肌和腭帆提肌为上组，其余为下组。

- (1) 腭帆张肌：作用为**紧张腭帆，开大咽鼓管**。
- (2) 腭帆提肌：**使软腭上提，咽侧壁向内侧运动**。
- (3) 舌腭肌：作用为**下降腭帆，紧缩咽门**。
- (4) 咽腭肌：**上提咽喉，向前牵引咽腭弓，并使两侧咽腭弓接近**。
- (5) 悬雍垂肌 (腭垂肌)：**上提悬雍垂 (腭垂)**。

**腭帆，腭舌弓，舌根共同围成咽门**

### (五) 舌的解剖结构特点、淋巴回流特点

1. 上面 (舌背) 舌背以界沟为界，分为舌前 2/3 和舌后 1/3。**舌前 2/3 又称为舌体，舌后 1/3 称为舌根**。舌前 2/3 分布有四种舌乳头：

- (1) **丝状乳头**：数量多，**一般感觉，无味蕾**。
- (2) **菌状乳头**：散在**分布于丝状乳头之间，司味觉**。
- (3) **轮廓乳头**：一般为 7~9 个，排列于**界沟前方，司味觉**。
- (4) **叶状乳头**：为 5~8 条并列皱襞，位于**舌侧缘后部，司味觉**。

2. 下面 (舌腹) **舌下肉阜**，为**下颌下腺导管及舌下腺大管的共同开口**。舌下肉阜两侧各有一条向后外斜行的舌下襞，为**舌下腺小管的开口部位**。

3. 肌层 有**舌内肌 (形态)** 和**舌外肌 (位置)**。舌内肌的**舌上纵肌**和**舌下纵肌**收缩使**舌缩短**。**舌横肌**收缩时使**舌伸长**，**舌垂直肌**收缩时使**舌变宽**。

4. **神经**：感觉神经：舌前 2/3 由舌 N 支配，味觉由鼓索味觉纤维支配。舌后 1/3 由舌咽 N 支配。  
舌下神经：运动神经（受损偏患侧）

#### 5. 舌的淋巴管引流

- (1) **舌尖淋巴管**：大部分至**颈下淋巴结**，小部分至**颈肩胛舌骨肌淋巴结**。
- (2) **舌前 2/3 边缘或外侧淋巴管**：部分至**下颌下淋巴结**，另一部分至**颈深上淋巴结**。
- (3) **舌中央淋巴管**：汇入**颈深上淋巴结**，亦有汇入**下颌下淋巴结**。
- (4) **舌后 1/3 淋巴管**：汇入**两侧颈深上淋巴结**。

#### (六) 舌下区的解剖结构特点及临床意义

1. **舌下区的境界** 位于舌和口底黏膜之下，下颌舌骨肌和舌骨舌肌之上。前界及两侧界为下颌体的内侧面，后部止于舌根。

#### 2. 舌下区的内容：

- (1) **舌下腺及下颌下腺深部**
- (2) **下颌下腺导管及舌神经**
- (3) **舌下神经及其伴行静脉**
- (4) **舌下动脉**

舌腹三角区从**外向内**有：**舌深静脉、舌神经、舌深动脉**。

## 第八节 颌面部局部解剖

### (一) 颌面部表面标志及软组织结构特点

#### 1. 表面解剖标志

- (1) 鼻小柱 (2) 鼻底 (3) 鼻面沟 (4) 唇面沟 (5) 颏下点

Ø 眶下孔：位于眶下缘中点下约 **0.5cm** 处。体表投影：**自鼻尖至睑外侧联合连线的中点**。

Ø **腮腺导管的体表投影**：为**耳垂至鼻翼与口角**之间中点连线的**中 1/3** 处。

Ø 面神经出茎乳孔的位置：成人位于**乳突前缘中点**或**乳突尖端上方约 1 cm** 处，距皮肤约 **2~3cm** 。

#### 2. 美容角

①鼻额角 125-135°②鼻面角 36-40°③鼻唇角 90-100°④鼻颏角 120-132° ⑤颏颈角 85°

### (二) 腮腺咬肌区的解剖结构特点

1. 腮腺咬肌区的境界：**前界为咬肌前缘**，**后界为胸锁乳突肌、乳突及二腹肌后腹**的前缘，**上界为颧弓及外耳道**，**下以下颌骨下缘**为界。

#### 2. 腮腺咬肌区的层次与内容

(1) 皮肤 (2) 皮下组织：内含颈阔肌上部。(3) 腮腺咬肌筋膜：形成腮腺鞘。

(4) 腮腺：临床上以**面神经主干**和**分支平面**为界，将腮腺分为**浅、深**两叶。

3. 腮腺与神经血管关系密切，其中，穿经腮腺的主要神经血管由浅入深为面神经、下颌后静脉及颈外动脉等，根据腮腺内血管神经的走向，可将其分为纵行和横行两组，

**纵行组**为**颞浅动静脉、耳颞神经、下颌后静脉及颈外动脉**，

**横行组**为**面神经、上颌动静脉及面横动脉**；

腮腺浅叶**上缘**神经血管排列从**后向前**依次为：颞浅静脉、耳颞神经、颞浅动脉、面神经颞支及颞支；

腮腺浅叶**前缘**神经血管排列从**上向下**依次为：面横动脉、面神经颞支、面神经上颊支、腮腺管、面神经下颊支及下颌缘支；

腮腺浅叶**下端**神经血管排列从**前向后**依次为：面神经下颌缘支、面神经颈支、下颌后静脉。

腮腺**深叶**的神经血管为：颈内动、静脉，第IX~XI对脑神经，起自于茎突的肌肉（“腮腺床”）

(6) 咬肌：位于腮腺咬肌筋膜的深面。

### (三) 面侧深区的解剖结构特点

1. 面侧深区的境界 前为**上颌骨后面**，后界**腮腺鞘**，内为**翼外板**，外以**下颌支**为界。（该区亦即颞下间隙及翼颌间隙的范围）

2. 面侧深区的内容（熟记） **（亦上亦下）翼丛+上 A 下 N** 由浅入深：

(1) **翼丛**：位于颞肌与翼外肌之间及翼内、外肌之间。

(2) **上颌动脉** (3) **翼外肌** **（钥匙）**

(4) **下颌神经**及其分支：于翼外肌深面发出分支。

**钥匙**：翼外肌**上缘**有**颞深前后神经**和**咬肌神经**穿出；**（咬颞在上）**

翼外肌两头之间有**上颌动脉**穿入和**颊 N** 穿出**（颊在两头）**。

翼外肌下缘有**舌神经**和**下牙槽神经**穿出。**（舌有舌下）**

### (四) 主要蜂窝组织间隙的境界及连通

1. 眶下间隙 位于眼眶前部的下方。2. 颊间隙 位于颊肌与咬肌之间。3. 咬肌间隙 位于咬肌与下颌支之间。

4. **翼下颌间隙**（翼颌间隙） 位于**下颌支与翼内肌**之间。间隙内主要有**舌神经、下牙槽神经和下牙槽动、静脉通过**（除了颊 N）。翼下颌间隙**向上**与颞下间隙及颞间隙通连，**向前**通颊间隙，**向下**与舌下、下颌下间隙相通，**向后**与咽旁间隙相通，**向外**通咬肌间隙。**（无眶下间隙）**。



5. 颞下间隙 位于翼下颌间隙上方。下以翼外肌下缘平面为界。
6. 颞间隙 7. 咽旁间隙（咽侧间隙）
8. 翼腭间隙（翼腭窝）位于眶尖的下方、颞下窝的内侧。前界上颌骨体部，后界蝶骨翼突，上为蝶骨大翼，内以腭骨垂直板为界。间隙内主要有上颌神经、蝶腭神经节、上颌动脉及其分支。翼腭间隙向前经眶下裂通眼眶，向内经蝶腭孔通鼻腔，向外经翼上颌裂通颞下间隙，向下经翼腭管通口腔，向后上经圆孔通颅腔。

## 第九节 颈部局部解剖

1. 颈部境界与分区
2. 颈筋膜的层次结构颈部筋膜由浅入深可分为五层：
  - (1) 颈浅筋膜：颈阔肌在此层内。
  - (2) 颈深筋膜浅层：两肌两腺（胸锁乳突肌+斜方肌、腮腺+下颌下腺）。封套层
  - (3) 颈深筋膜中层：舌骨下肌群（颈深筋膜浅中两层在中线结合形成颈白线、血管少）
  - (4) 颈脏器筋膜：脏层包被颈部脏器，如喉、气管、甲状腺、咽及食管等。壁层包于全部脏器外围并形成颈鞘。
  - (5) 椎前筋膜（颈深筋膜深层）：椎前肌 斜角肌。覆盖于椎前肌和斜角肌的前面，
- (六) 下颌下三角（下颌下区）的境界及解剖结构特点
  1. 下颌下三角的境界 上界为下颌骨下缘，下界为二腹肌的前后腹。其底由下颌舌骨肌、舌骨舌肌和咽上缩肌等构成。

### 2. 下颌下三角的内容（熟记）

- (1) 下颌下腺： (2) 下颌下淋巴结： (3) 面静脉： (4) 面动脉：
- 在舌骨舌肌的浅面，自上而下依次排列：
    - ①舌神经。②下颌下腺导管。③舌下神经。

舌神经与下颌下腺导管关系密，从解剖关系上可作以下鉴别：

- (1) 联系：舌神经连于下颌下神经节，导管则直接发自下颌下腺。
- (2) 位置：在舌骨舌肌表面，舌神经位于导管的上方。
- (3) 形态：舌神经比下颌下腺导管粗而略扁，且坚韧。

### (七) 气管颈段的解剖及其临床应用

临床行气管切开时注意点

- (1) 采取头正中后仰位，以免伤及颈总动脉，并使气管位置变浅。

- (2) 一般在第 3~5 气管软骨环的范围内切开。
- (3) 切开时注意深度，以免伤及气管后壁，甚至伤及食管。
- (4) 勿切**第一气管**软骨环，以免术后发生**喉部狭窄**。
- (5) 切开不应低于第 5 气管软骨环，以免引起无名动脉等损伤。
- (6) 甲状腺峡部：2~4 气管环

: